

QRM : plusieurs réponses justes

QRU : une seule réponse juste

QRM N°1 :

Parmi les symptômes fonctionnels suivants, lesquels correspondent à une hémorragie extériorisée ?

- A- Hémoptysie
- B- Maelena
- C- Epistaxis
- D- Hématémèse
- E- Rectorragie

QRM N°2 :

Parmi les symptômes fonctionnels suivants, lesquels traduisent une atteinte du système digestif ?

- A- Dysphagie
- B- Acouphènes
- C- Héméralopie
- D- Pyrosis
- E- Dyspnée

QRM N°3 :

Parmi les symptômes fonctionnels suivants, lesquels traduisent une atteinte oculaire ?

- A- Diplopie
- B- Myodésopsies
- C- Phosphènes
- D- Phonophobie
- E- Dyschromatopsie

QRM N° 4 :

La pression artérielle :

- A- Est mesurée après 5 minutes de marche
- B- Est mesurée en position couchée et en position debout
- C- Est mesurée aux deux bras
- D- Est normalement inférieure à 140 mm Hg (pression systolique)
- E- Est normalement inférieure à 90 mm Hg (pression diastolique)

QRM N° 5 :

La fréquence cardiaque :

- A- Est mesurée par la palpation de l'artère radiale
- B- Est mesurée pendant 15 secondes lorsque le rythme cardiaque est irrégulier
- C- Est normalement comprise entre 60 et 100 battements par minute
- D- Est anormalement élevée en cas de tachycardie
- E- Est anormalement basse en cas de bradycardie

QRM N° 6 :

L'auscultation cardiaque :

- A- Est réalisée uniquement sur un patient en décubitus dorsal
- B- Ausculte le foyer aortique dans le deuxième espace intercostal droit
- C- Ausculte le foyer pulmonaire dans le deuxième espace intercostal gauche
- D- Ausculte le foyer mitral au bord inférieur gauche du sternum
- E- Ausculte le foyer tricuspide à l'apex

QRM N° 7 :

Dans le rétrécissement aortique :

- A- Le premier bruit du cœur (B1) peut être diminué ou aboli
- B- Le souffle est systolique
- C- Le souffle est de timbre doux, aspiratif
- D- Le souffle est de morphologie losangique
- E- Le souffle irradie dans toute l'aire précordiale et dans les vaisseaux du cou

QRM N°8 :

L'examen artériel des membres inférieurs comporte :

- A- La palpation des artères fémorales
- B- L'auscultation des artères fémorales
- C- L'auscultation des artères poplitées
- D- La palpation des artères tibiales postérieures
- E- L'auscultation des artères pédieuses

QRM N°9 :

La cyanose :

- A- Est une coloration rosée des téguments et des muqueuses
- B- Traduit une hypoxie
- C- Est observée au niveau des ongles
- D- Est observée au niveau des lèvres
- E- Est observée au niveau des lobules des oreilles

QRM N°10 :

Dans une pleurésie :

- A- Le murmure vésiculaire est diminué
- B- La percussion thoracique révèle une hypersonorité
- C- Un frottement pleural peut être entendu lors de l'auscultation pulmonaire
- D- Des râles crépitants sont entendus lors de l'auscultation pulmonaire
- E- Des râles ronflants sont entendus lors de l'auscultation pulmonaire

QRM N°11 :

Dans un pneumothorax:

- A- Le murmure vésiculaire est diminué
- B- La percussion thoracique révèle une hypersonorité
- C- Un frottement pleural peut être entendu lors de l'auscultation pulmonaire
- D- Des râles crépitants sont entendus lors de l'auscultation pulmonaire
- E- Des râles ronflants sont entendus lors de l'auscultation pulmonaire

QRM N° 12 :

Le signe de Murphy est caractérisé par :

- A- Une douleur provoquée par la palpation de l'hypochondre droit
- B- Une matité déclive
- C- Une inhibition respiratoire
- D- Une douleur de rebond
- E- Un contact lombaire

QRM N° 13 :

La palpation du foie :

- A- Permet d'identifier une hépatomégalie
- B- Retrouve un bord inférieur du foie dur et tranchant dans la cirrhose hépatique
- C- Est indolore dans les hépatites
- D- Retrouve une surface hépatique granitée et ferme dans la cirrhose hépatique
- E- Retrouve une surface hépatique nodulaire dans les cancers du foie

QRM N° 14 :

La rate :

- A- Est palpée en décubitus latéral gauche
- B- Est palpée le bras gauche au-dessus de la tête
- C- A normalement une longueur inférieure à 14 cm
- D- A une taille augmentée dans les splénomégalies
- E- A une taille augmentée dans les hémopathies

QRM N°15 :

Dans l'ascite :

- A- L'abdomen est globalement distendu
- B- La percussion retrouve une matité déclive
- C- La percussion retrouve un tympanisme au sommet de l'abdomen
- D- L'examen retrouve un signe du flot
- E- L'examen retrouve un signe du glaçon

QRM N°16 :

Au toucher rectal, la prostate normale :

- A- Est palpée à 5 cm de la marge anale
- B- A une consistance dure
- C- A une largeur de 5 à 6 cm
- D- Comporte un sillon médian vertical
- E- A une hauteur de 3 à 4 cm

QRM N°17 :

L'examen des seins chez la femme :

- A- Recherche un écoulement mamelonnaire
- B- Se fait en décubitus latéral
- C- Recherche des adénopathies jugulo-carotidiennes
- D- Recherche des adénopathies sus-claviculaires
- E- Recherche des adénopathies axillaires

QRM N°18 :

L'indice de Schober :

- A- Fait partie de l'examen du rachis lombo-sacré
- B- Utilise comme point de repère l'épineuse de L2
- C- Mesure la distance doigt-sol
- D- Est normalement supérieur à 5 cm
- E- Est mesuré en position debout puis penché en avant

QRM N° 19 :

La recherche du signe de Lasègue :

- A- Fait partie de l'examen du rachis lombo-sacré
- B- Reproduit une douleur radiculaire
- C- Mesure une distance
- D- Est mesuré chez un sujet en décubitus dorsal
- E- Utilise un mètre de couturière

QRM N°20 :

Parmi les propositions suivantes, lesquelles sont exactes :

- A- Les aires ganglionnaires cervicales drainent le territoire cutané de la face et du cuir chevelu
- B- Les aires ganglionnaires sus-claviculaires drainent la thyroïde
- C- Les aires ganglionnaires axillaires drainent la paroi thoracique
- D- Les aires ganglionnaires sus-épitrochléennes drainent le bord cubital de l'avant-bras et de la main
- E- Les aires ganglionnaires inguinales drainent les membres inférieurs, les organes génitaux externes, et la marge anale

QRM N°21 :

Lors de l'examen des pupilles :

- A- Le réflexe pupillaire photomoteur direct est marqué par une dilatation pupillaire de l'œil éclairé
- B- Le réflexe pupillaire photo-moteur consensuel est marqué par une dilatation pupillaire de l'œil opposé
- C- Le réflexe d'accommodation-convergence est marqué par une contraction pupillaire
- D- La mydriase est une dilatation pupillaire
- E- Le myosis est une contraction pupillaire

QRU N°22 :

L'échelle de la force musculaire cote :

- A- 0 : aucune contraction musculaire
- B- 1 : contraction permettant le mouvement en l'absence de pesanteur
- C- 2 : contraction permettant le mouvement contre la pesanteur
- D- 3 : contraction permettant le mouvement contre une résistance
- E- 4 : force musculaire normale

QRM N°23 :

L'étude de la force musculaire segmentaire des membres supérieurs explore :

- A- Flexion du coude : C4
- B- Extension du coude : C5
- C- Extension du poignet : C6, C7, C8, nerf radial
- D- Abduction des doigts : C8, D1, nerf cubital
- E- Opposition du pouce : C8, D1, nerf médian

QRM N°24 :

L'étude de la force musculaire segmentaire des membres inférieurs explore :

- A- Flexion de la hanche : L4, L5, S1
- B- Extension du genou : L2, L3, L4
- C- Flexion du genou : L4, L5, S1, S2
- D- Dorsiflexion de la cheville : L4, L5
- E- Flexion plantaire de la cheville : S1

QRM N°25 :

Le signe de Babinski :

- A- Correspond à une anomalie du réflexe cutanéoplantaire
- B- Est recherché en grattant la plante du pied
- C- Est marqué par une extension du gros orteil
- D- Est marqué par une flexion des quatre autres orteils
- E- Est marqué par une extension du pied

QRM N° 26 :

Dans l'échelle de coma de Glasgow, la réponse motrice après un ordre verbal, la pression d'un doigt ou de la région du nerf sus-orbitaire est cotée :

- A- Exécute un ordre : score 5
- B- Chasse les stimuli nociceptifs : score 4
- C- Simple réponse de retrait : score 3
- D- Réponse en extension : score 2
- E- Pas de réponse : score 1

QRM N°27 :

Le nerf auditif (huitième paire crânienne) est exploré par :

- A- Le test de Weber
- B- Le test de Rinne
- C- La manœuvre de Mingazzini
- D- La manœuvre de Barré
- E- La manœuvre de Jendrassik

QRM N°28 :

Parmi les manœuvres suivantes, lesquelles permettent d'explorer la coordination motrice :

- A- Epreuve doigt-nez
- B- Epreuve talon-genou
- C- Marche aveugle
- D- Manœuvre des marionnettes
- E- Epreuve de renversement répétitif de la main

QRM N°29 :

Le nerf trijumeau (cinquième paire crânienne) :

- A- Est un nerf exclusivement sensitif
- B- Assure l'innervation sensitive de la face
- C- Assure l'innervation sensitive de l'encoche massétérine
- D- Est exploré par la recherche du réflexe cornéen
- E- Assure l'innervation sensitive des 2/3 antérieurs de la langue

QRM N°30 :

Parmi les propositions suivantes, lesquelles sont exactes ?

- A- L'asthénie est définie par une sensation de fatigue survenant indépendamment de l'effort
- B- L'asthénie est facilement évaluable.
- C- Les causes d'asthénie sont exclusives : organiques ou psychiatriques
- D- Une asthénie isolée est fréquemment révélatrice d'un cancer
- E- Le traitement de l'asthénie est celui de sa cause

QRM N°31 :

Parmi les examens complémentaires suivants, lesquels sont recommandés en première intention devant une asthénie ?

- A-Hémogramme
- B-C-Réactive protéine
- C-Transaminases
- D-TSH
- E-Echographie abdominale

QRM N°32 :

Parmi les propositions suivantes, lesquelles orientent vers une origine néoplasique devant un amaigrissement ?

- A-Age < 50 ans
- B-Hémoptysie
- C-Constipation ancienne
- D-Apparition de douleurs osseuses réveillant la nuit
- E-Asthénie

QRM N°33 :

Parmi les propositions suivantes, lesquelles sont exactes ?

- A- Le sepsis sévère est défini par un sepsis associé à une hypotension artérielle, une hypoperfusion tissulaire ou une dysfonction d'organe
- B- Une pression artérielle systolique > 120 mmHg exclut un sepsis sévère
- C- Une fièvre chez un patient au retour d'Afrique de l'Ouest évoque en premier lieu une infection par le virus Ebola
- D- Une fièvre chez un patient porteur d'une prothèse d'une valve cardiaque évoque en premier lieu une endocardite infectieuse
- E- Des troubles de conscience fébriles évoque une méningite et doivent faire pratiquer une ponction lombaire ou suivant les cas une imagerie cérébrale

QRU N°34 :

Parmi les propositions suivantes, concernant les fièvres prolongées (durée > 3 semaines) inexplicables, laquelle est exacte ?

- A-Nécessitent une hospitalisation urgente
- B-La tuberculose pulmonaire est une cause classique
- C-Une cause inflammatoire doit être évoquée en premier lieu
- D-La maladie de Horton est une cause fréquente chez le sujet âgé (>70 ans)
- E-Les causes infectieuses représentent la majorité des cas

QRM N°35:

Une vertèbre « borgne » en radiographie:

- a. Correspond à une malformation vertébrale
- b. Est une vertèbre dont l'épineuse est déviée d'un côté sur la face
- c. Est une vertèbre qui ne présente qu'une seule apophyse transverse
- d. Est une vertèbre dont un pédicule a disparu
- e. Est un signe d'alerte sur une radiographie du rachis

QRM N°36:

Sur une IRM du rachis :

- a. Le LCR est en hypersignal en pondération T2
- b. Le disque intervertébral est en hyposignal en pondération T1
- c. Le nucleus du disque est en hypersignal T2
- d. Le corps vertébral chez l'adulte doit être en hypersignal T1 par rapport au disque
- e. Le corps vertébral chez l'adulte doit être en hypersignal T2 après saturation de la graisse

QRM N°37:

Concernant l'ostéoporose :

- a. Il s'agit d'une maladie d'origine articulaire
- b. L'os est déminéralisé
- c. L'organisation de l'os est anormale
- d. L'os est normal en quantité insuffisante
- e. Un signe très évocateur de l'ostéoporose est la strie de Looser-Milkman

QRU N°38:

Qu'est-ce qu'un ostéochondrome articulaire ?

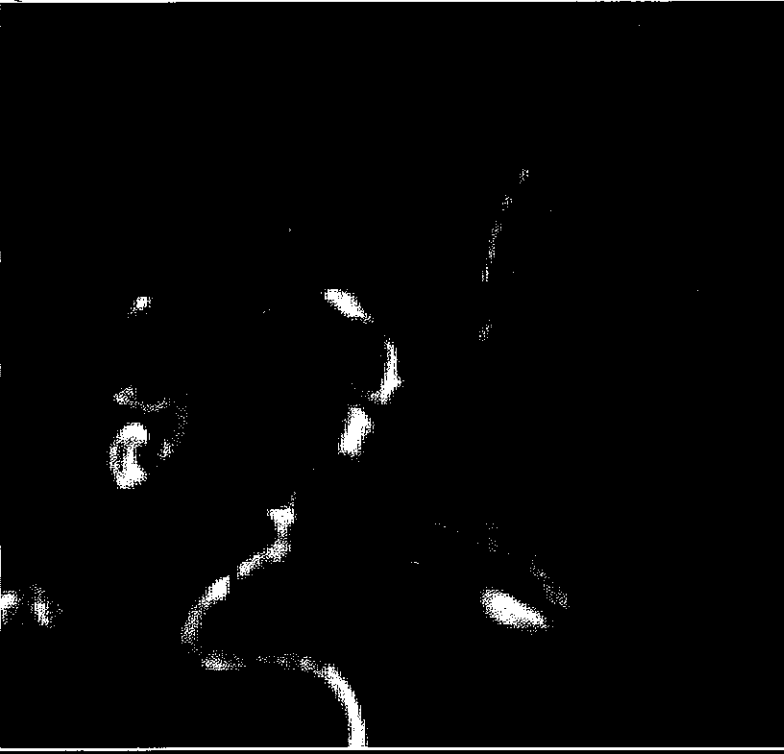- a. C'est une zone radio-anatomique décrite au genou
- b. C'est un os accessoire
- c. C'est une malformation congénitale
- d. C'est un corps étranger articulaire souvent d'origine cartilagineuse
- e. C'est une géode osseuse proche de l'articulation

QRM N°39:

Un patient a une sciatique droite de type L5, quelles anomalies peuvent en être la cause ?

- a. Une hernie discale foraminale L5-S1 droite
- b. Une hernie discale paramédiane L5-S1 droite
- c. Une hernie discale foraminale L4-L5 droite
- d. Une hernie discale paramédiane droite L4-L5
- e. Une hernie discale médiane L5-S1

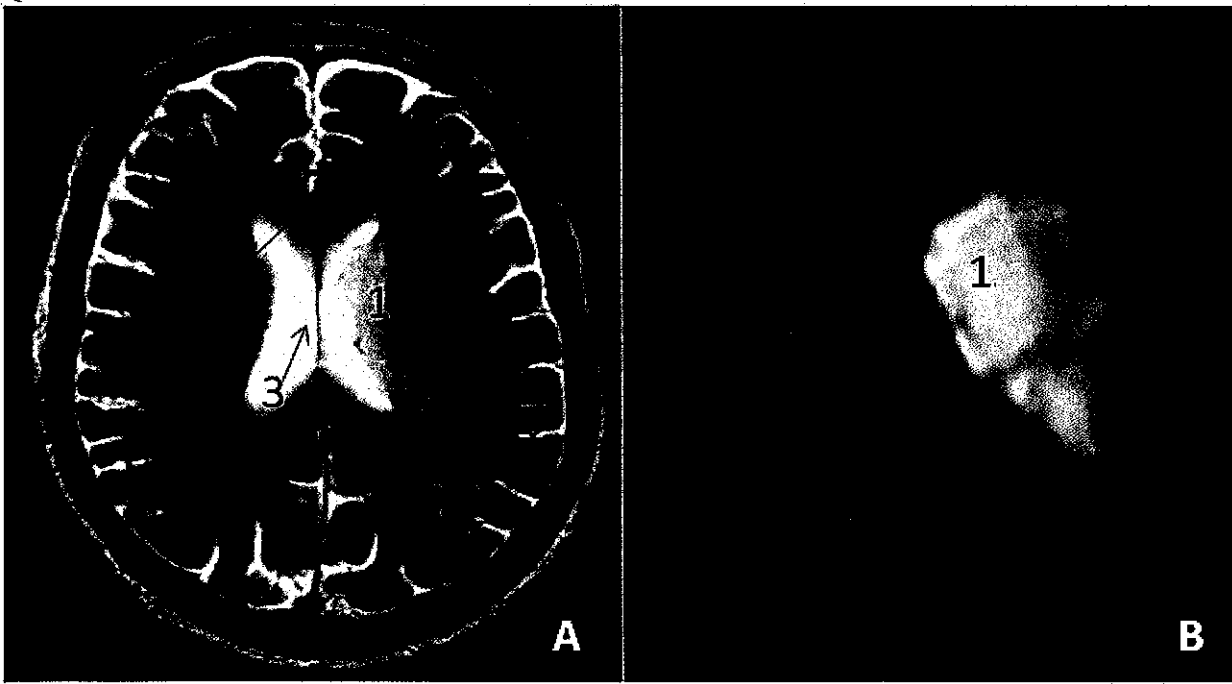
QRU N°40:



Quelle est la bonne réponse?

- A. La structure 1 correspond à l'artère vertébrale gauche
- B. La structure 2 correspond au tronc basilaire
- C. La structure 3 correspond à l'artère sylvienne gauche
- D. La structure 4 correspond à la communicante antérieure
- E. Aucune des réponses précédentes ne sont correctes

QRM N°41:



Quelles sont les bonnes réponses?

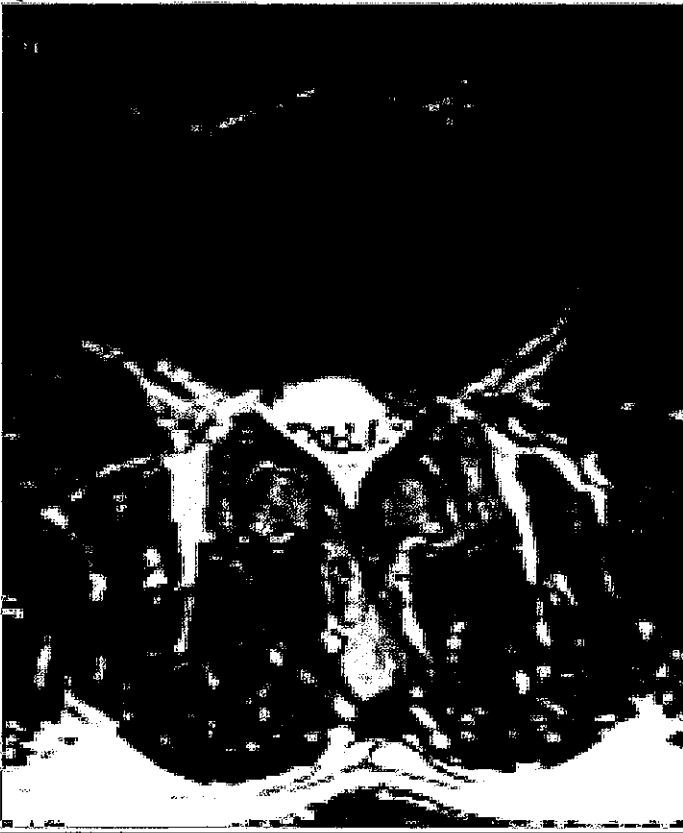- A. La figure A correspond à une coupe axiale de l'encéphale pondérée en T2
- B. La figure B correspond à une coupe axiale pondérée en diffusion
- C. La structure 1 représente le noyau caudé
- D. La structure 2 représente la faux du cerveau
- E. La structure 3 représente le septum pellucidum

QRM N°42:

Quelles sont les bonnes réponses?

- A. La figure A révèle une anomalie de signal du cortex
- B. Les figures A et B révèlent un hypersignal non systématisé à un territoire artériel donné.
- C. Les figures A et B révèlent une atteinte du territoire profond de l'artère cérébrale moyenne
- D. Les figures A et B révèlent une atteinte du territoire superficiel de l'artère cérébrale moyenne
- E. Les figures A et B sont en faveur d'un AVC ischémique total de l'artère cérébrale moyenne

QRU N°43:



Quelle est la bonne réponse?

- A. Il s'agit d'une coupe axiale centrée sur un espace inter-vertébral dorsal
- B. Il s'agit d'une séquence pondérée en T1
- C. La flèche rouge montre une lésion intra-médullaire
- D. La flèche rouge montre le processus épineux vertébral
- E. La flèche rouge montre une anomalie épidurale compatible avec une hernie discale

QRU N°44:

Quel est le meilleur examen pour explorer l'extension loco régionale d'une tumeur de la région amygdalienne ?

- A. le scanner cervical sans injection
- B. l'IRM cervicale avec injection de gadolinium
- C. le scanner cervico thoracique injecté
- D. l'échographie cervicale
- E. le panoramique dentaire

QRM N°45:

Parmi ces éléments lesquels n'appartiennent pas à l'oreille moyenne ?

- A. l'enclume
- B. le marteau
- C. le labyrinthe
- D. le vestibule
- E. l'apophyse styloïde

QRU N°46:

Quel est l'examen à réaliser en première intention devant une suspicion de syndrome occlusif ?

- A. L'ASP
- B. Une échographie
- C. Un scanner avec injection
- D. Un scanner sans injection
- E. Aucun

QRU N°47:

Que signifie la présence d'un pneumopéritoine ?

- A. Une péritonite
- B. Une occlusion
- C. Une perforation d'organe creux
- D. Une cholécystite aiguë
- E. Rien, cela peut être physiologique

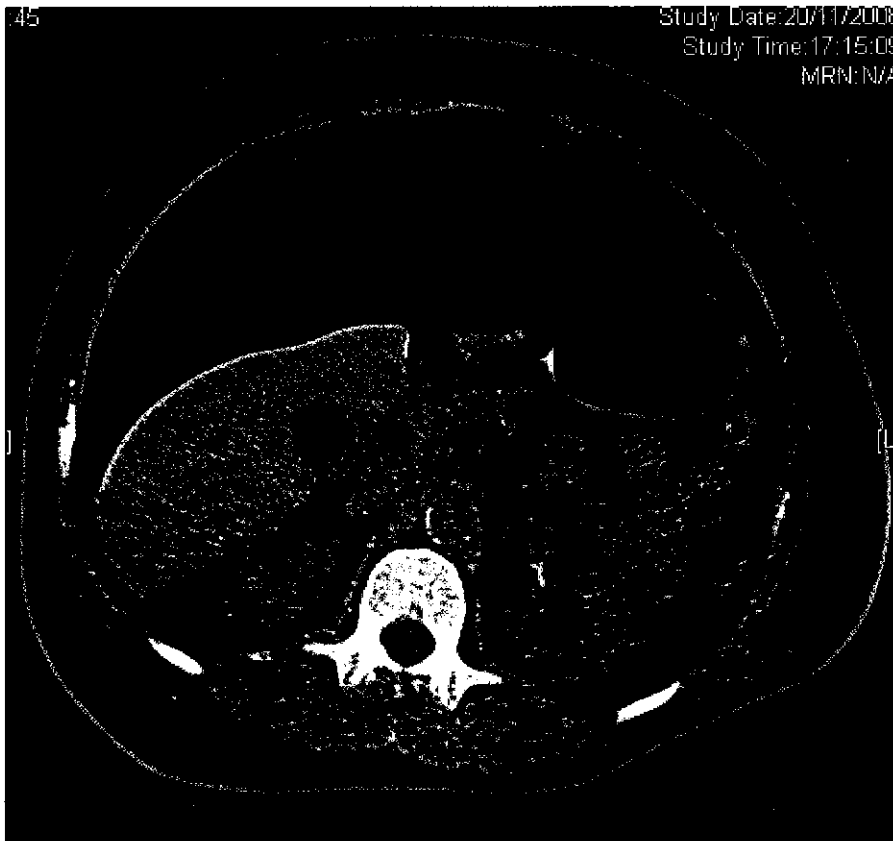QRM N°48:

Quelles sont les propositions exactes à propos du scanner utilisé dans les explorations de l'appareil digestif ?

- A. Il ne doit jamais être réalisé en première intention.
- B. Il a en général une moins bonne résolution en contraste que l'IRM
- C. Il est moins sensible que l'ASP pour la recherche de pneumopéritoine
- D. Il permet des acquisitions multiphasiques pour l'étude du rehaussement des parois digestives
- E. L'injection de produit de contraste ne peut pas être réalisée dans les situations d'urgence en raison du risque d'allergie.

QRU N°49:

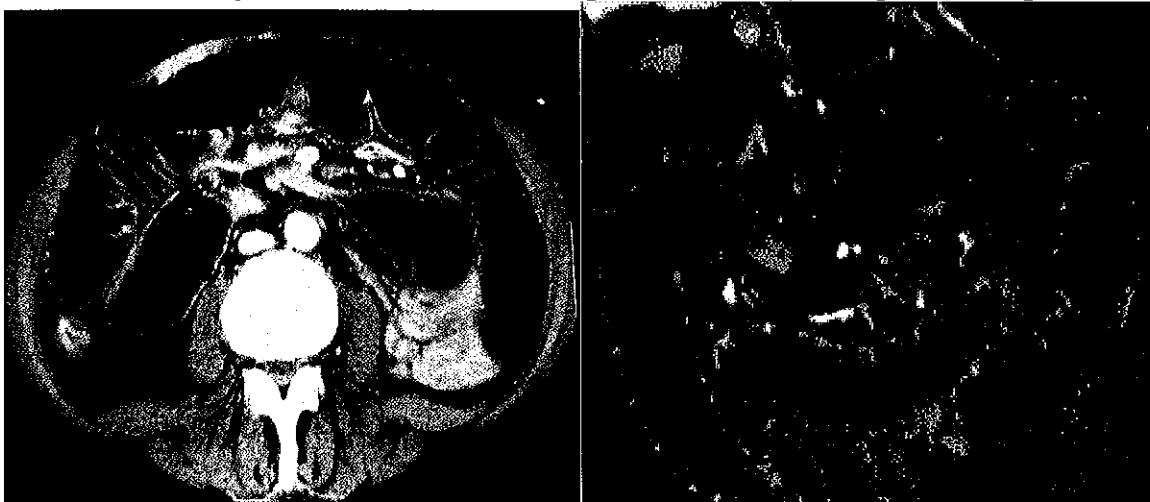Quel est votre diagnostic devant cette coupe de scanner ?



- A. Une péritonite
- B. Une occlusion
- C. Une perforation d'organe creux
- D. Une cholécystite aiguë lithiasique
- E. Une sigmoïdite aiguë diverticulaire

QRU N°50:

Quel est votre diagnostic devant ces deux coupes de scanner (même patient, coupe axiale et coronale) ?



- A. Une péritonite
- B. Une occlusion
- C. Une perforation d'organe creux
- D. Une cholécystite aiguë lithiasique
- E. Une sigmoïdite aiguë diverticulaire

CONTROLE CONTINU UE5 - FGSM2
FACULTE DE MEDECINE ET DE MAÏEUTIQUE
LYON SUD- CHARLES MERIEUX
NOVEMBRE 2014
REponses JUSTES

- 1) A, B, C, D, E
- 2) A, D
- 3) A, B, C, E
- 4) B, C, D, E
- 5) A, C, D, E
- 6) B, C
- 7) B, D, E
- 8) A, B, D
- 9) B, C, D, E
- 10) A, C
- 11) A, B
- 12) A, C
- 13) A, B, D, E
- 14) B, C, D, E
- 15) A, B, C, D, E
- 16) A, D, E
- 17) A, D, E
- 18) A, D, E
- 19) A, B, D
- 20) A, C, D, E
- 21) C, D, E
- 22) A
- 23) C, D, E
- 24) B, C, D, E
- 25) A, B, C
- 26) D, E
- 27) A, B
- 28) A, B, C, D, E
- 29) B, D, E
- 30) A, E
- 31) A, B, C, D
- 32) B, D

- 33)A, D, E
- 34)D
- 35)D, E
- 36)A, B, C, D
- 37)B, D
- 38)D
- 39)A, D
- 40)C
- 41)A, B, C, D, E
- 42)C, D, E
- 43)E
- 44)B
- 45)C, D, E
- 46)C
- 47)C
- 48)B, D
- 49)C
- 50)B