

Développement buccodentaire et anomalies – Item 46

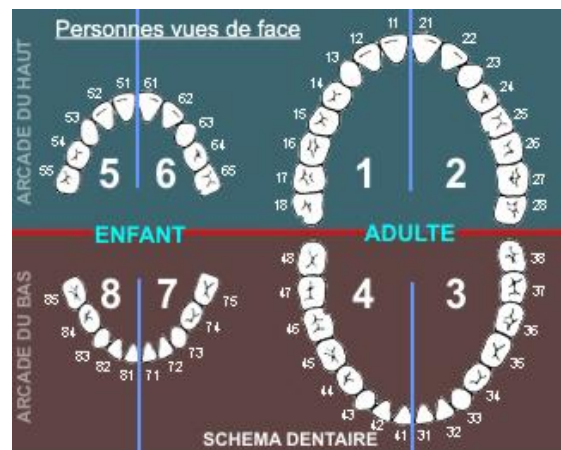
Embryologie dentaire et anomalies

Anomalie de l'embryologie dentaire

- Anomalies de position des dents :
 - Inclusion dentaire : la dent est située à distance de l'arcade dentaire
 - Ectopie dentaire : la dent est située à distance de l'arcade dentaire et en dehors de son trajet de migration normale
 - Transposition : inversion de dent contiguë
- Anomalie du volume dentaire : macro et microdontie
- Anomalie du nombre de dents : anodontie, oligodontie et polydontie
- Anomalie de la forme des dents : dysplasie dentaire

Denture normale

- Denture lactéale (mise en place entre 6 mois et 2 ans) :
 - 1-2 : incisive
 - 3 : canine
 - 4-5 : molaires
- Denture définitive (mise en place entre 6 et 18 ans) :
 - 6 vers 6 ans
 - 1-2 vers 7/8 ans
 - 4 vers 9 ans
 - 3 vers 10 ans
 - 5 vers 11 ans
 - 7 vers 12 ans
 - 8 vers 18 ans (DS)



Anomalie de la dentition

- Absence de chute de dents lactéale : absence du germe de la dent définitive
- Accident d'éruption (dent de sagesse) : fièvre, douleur et inflammation de la gencive
- Dent incluse

Prévention de la carie dentaire chez l'enfant

- Hygiène buccodentaire : brossage dentaire
- Fluoration (dentifrices, alimentation)
- Limitation des sucres
- Rendez-vous annuel chez le dentiste

Les craniosynostoses

