

ECN Interrégionales 2013

DOSSIER 8

Mr N, 57 ans est adressé par le médecin du travail pour bilan ophtalmologique. Il manipuleur en radiologie en neuro-imagerie interventionnelle et se plaint d'une baisse de vision progressive aux 2 yeux.

Il n'a pas vu son médecin traitant depuis plusieurs années et sa visite en médecine du travail a révélé une pression artérielle à 172/84mmHg aux 2 bras. En l'interrogeant, vous apprenez qu'il fume 1 paquet ½ de cigarettes par jour depuis l'âge de 27 ans, qu'il boit 1 verre de vin par jour. Il présente des lombalgies d'horaires mécaniques. Son père a présenté un infarctus du myocarde à l'âge de 53 ans. Il pèse 90 kg et mesure 1m75. Il ne prend aucun traitement et n'a pas d'allergie.

Question 1 : Quelle est la sévérité de son risque cardiovasculaire ? Argumentez

Question 2 : Décrivez votre examen clinique ophtalmologique. Quel élément recherchez-vous en particulier au cours de cet examen?

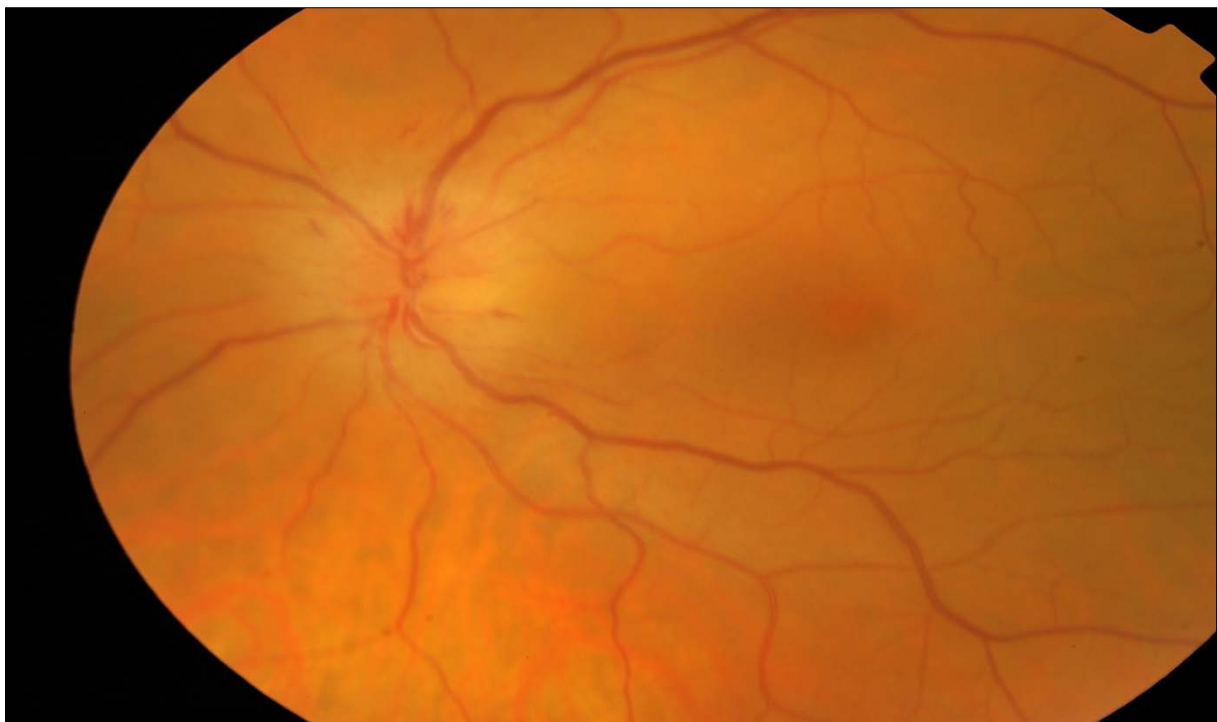
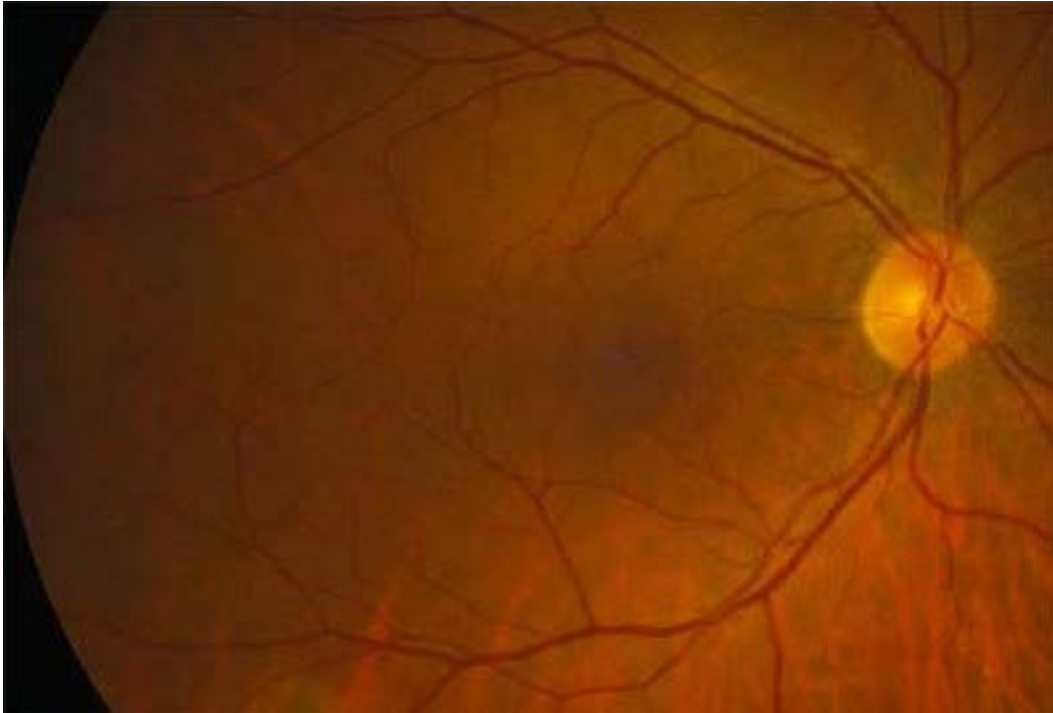Question 3 : Son acuité visuelle est chiffrée à 10/10ème Parinaud 2 aux 2 yeux avec à droite : -6.00 (-0.25 90°) Add+2.00 et à gauche -6.25 (-0.25 90°) Add+2.00. Que signifient ces valeurs ?

Le patient consulte plusieurs mois plus tard. pour une perte complète de vision de l'œil gauche. Il vous explique que sa tension artérielle n'a jamais pu être équilibrée malgré l'association de plusieurs médicaments antihypertenseurs et qu'il a bénéficié d'une artériographie rénale il y a 3 jours.

Question 4 : Définir une hypertension artérielle résistante

Question 5 : Citez 3 hypothèses diagnostiques ophtalmologiques ?

Question 6 : Voici l'examen de son fond d'œil. Décrivez la rétinophotographie de l'œil atteint.



Question 7 : Vous constatez que son 1er orteil présente des taches rouges pourpres et il vous montre son bilan biologique sur lequel vous relevez une valeur de créatininémie à $580\mu\text{mol/L}$ ($80\mu\text{mol/L}$ sur les valeurs d'antériorité 2 semaines auparavant). Quel est le diagnostic le plus probable ?

Question 8 : Quelle est votre prise en charge ophtalmologique à court terme ?